心脏杂志
CHINESE HEART JOURNAL
中国科技核心期刊
中文科技期刊数据库刊源
中国科技论文统计源期刊
美国化学文摘社《化学文摘》刊源

嵴内型室间隔缺损介入治疗中远期随访及评价

王星烨，何璐，杜亚娟，谢学刚，张玉顺

Mid-to-long term follow-up and evaluation of transcatheter interventional treatment for intracristal ventricular septal defect (IVSD)

WANG Xing-ye, HE Lu, DU Ya-juan, XIE Xue-gang, ZHANG Yu-shun

在线阅读 View online: https://doi.org/10.12125/j.chj.202105121

您可能感兴趣的其他文章
Articles you may be interested in

经导管介入封堵治疗瓦氏窦瘤破裂的疗效评价
Evaluation of the curative effect of transcatheter closure on rupture of valsalva aneurysm
心脏杂志. 2021, 33(2): 173 https://doi.org/10.12125/j.chj.202101059

Liwen术式治疗轻度室间隔肥厚伴左室流出道严重梗阻并随访2年一例
Liwen procedure for a patient with mild ventricular septal hypertrophy and severe left ventricular outflow tract obstruction and 2 years follow-up
心脏杂志. 2021, 33(3): 347 https://doi.org/10.12125/j.chj.202102051

经导管主动脉瓣置换术治疗二叶式主动脉瓣狭窄中的CT评估
CT evaluation of transcatheter aortic valve replacement for bicuspid aortic stenosis
心脏杂志. 2021, 33(3): 291 https://doi.org/10.12125/j.chj.202102031

参附注射液联合沙库巴曲缬沙坦治疗心气型（阳虚）心衰的临床疗效观察
Clinical observation of Shenfu Injection combined with sacubitril and valsartan in treatment of heart-qi (yang deficiency) type heart failure
心脏杂志. 2021, 33(3): 278 https://doi.org/10.12125/j.chj.202102072

小剂量右美托咪定在紫绀型先天性心脏病围术期的疗效与安全性
Efficacy and safety of low-dose dexmedetomidine in perioperative period of cyanotic congenital heart malformation
心脏杂志. 2021, 33(2): 178 https://doi.org/10.12125/j.chj.202009068

Gal-3和sST2评价AMI患者PCI预后的预测价值
Predictive value of Gal-3 and sST2 in evaluating PCI prognosis in patients with AMI
心脏杂志. 2021, 33(3): 269 https://doi.org/10.12125/j.chj.202011093

关注微信公众号，获得更多资讯信息

·中国室间隔缺损介入治疗 20 年·

嵴内型室间隔缺损介入治疗中远期随访及评价

王星烨，何　璐，杜亚娟，谢学刚，张玉顺
（西安交通大学第一附属医院结构性心脏病科，陕西 西安 710061）

摘要：目的　探讨经导管介入治疗嵴内型室间隔缺损（IVSD）的疗效及并发症的中远期随访评价。 **方法**　回顾性分析西安交通大学第一附属医院结构性心脏病中心 2012 年 1 月至 2020 年 12 月诊断为嵴内型室间隔缺损（IVSD）并行经导管介入治疗的患者共 39 例，经胸超声心动图检查 IVSD 缺损（4.9 ± 1.6）mm（2 ~ 8 mm），36 例（92.3%）患者经导管介入治疗成功，封堵器型号为（10.3 ± 2.3）mm（5 ~ 14 mm）。封堵器选用对称型 VSD 封堵器（20/36, 55.6%）或零边偏心型 VSD 封堵器（16/36, 44.4%）（上海）。其他 3 例（7.7%）中 2 例行外科手术干预，1 例左向右分流细小终止手术。术后 1、3、6、12 个月以及之后每一年，至少达 5 年为观察终点，通过心电图（ECG）和（或）24 h 动态心电图（Holter）、经胸超声心动图（TTE）、胸部 X 线片等对其介入封堵效果、并发症进行中远期随访评价。 **结果**　围手术期及随访期间所有患者均无死亡、需要置入永久性起搏器、主动脉瓣重度返流外科手术、心包填塞等主要并发症，无主动脉瓣及肺动脉瓣返流中至大量增加，均无感染性心内膜炎及封堵器相关血栓等次要并发症发生。36 例手术成功（成功率 92.3%）。封堵器移位 1 例（2.6%），残余分流 1 例（2.6%），急性溶血 1 例（2.6%）。围手术期并发轻度主动脉瓣返流患者 10 例（25.6%），2 例（5.1%）术中置入封堵器后即出现主动脉瓣返流量由轻度增加至中度以上，终止介入后行外科修补手术。心律失常发生 8 例（20.5%）。随访期并发轻度主动脉瓣返流患者 7 例（17.9%），其中 2 例（5.1%）为新发轻度主动脉瓣返流。心律失常 2 例（5.1%）为不完全性右束支传导阻滞及房性早搏。介入封堵手术以后中远期随访发现主动脉瓣返流无明显增加，心律失常发生明显减少，与围手术期有差别（P< 0.05）。 **结论**　经导管介入治疗缺损 8 mm 以下 IVSD 具有创伤小、成功率高、术后及中远期并发症少，尤其是主动脉瓣返流增加及严重心律失常发生率低，中远期疗效随访观察结果良好。

关键词：嵴内型室间隔缺损；经导管封堵术；并发症
中图分类号：R541.1　　**文献标识码：**A　　**文章编号：**1009-7236(2021)04-0396-07
DOI:10.12125/j.chj.202105121　　**开放科学（资源服务）标识码（OSID）：**
网络出版地址：http://www.heartj.cn/article/doi/10.12125/j.chj.202105121

Mid-to-long term follow-up and evaluation of transcatheter interventional treatment for intracristal ventricular septal defect (IVSD)

WANG Xing-ye, *HE Lu*, *DU Ya-juan*, *XIE Xue-gang*, *ZHANG Yu-shun*
(Department of structural heart disease, The First Affiliated Hospital of Xi'an Jiaotong University, Xi'an 710061, Shaanxi, China)

Abstract: **Objective**　Assessment of the efficacy of transcatheter interventional treatment for intracristal ventricular septal defect (IVSD) and mid-to-long term follow-up evaluation of complications. **Methods** Retrospective analysis of 39 patients of intracristal ventricular septal defect (IVSD) diagnosed between January 2012 and December 2020 at the Structural Heart Disease Center, First Affiliated Hospital of Xi'an Jiaotong University, with mean IVSD defect of 4.9 ± 1.6 mm(2 ~ 8 mm) measured by transthoracic echography (TTE). Among all patients, 36 patients (92.3%) were successfully occluded, with Symmetrical VSD occlude (20/36, 55.6%) or zero side eccentric type VSD occluder (16/36, 44.4%)

通讯作者：张玉顺，主任医师，主要从事先天性心脏病介入治疗研究　Email: zys2889@sina.com
作者简介：王星烨，主治医师，硕士　Email: wangxingye_sea@163.com

(Shanghai). Among the other 3 patients (7.7%), 2 patients received surgical intervention, 1 patient had small left to right shunt to terminate the operation. After the procedure, to assess mid-to-long term the efficacy of interventional occlusion and common post-procedure complications, patients were followed up with Electrocardiogram (ECG) and/or 24-hr Holter, Transthoracic echocardiography (TTE), Chest radiograph, etc., at 1, 3, 6, 12 months and annually thereafter for a total minimum 5 years of observation period. **Results** During perioperative and follow-up period, there was no cases of death or requirement of permanent pacemaker or severe valve regurgitation surgery or other severe complications. There was no mild increase of aortic valve and pulmonary valve regurgitation, infective endocarditis, pericardial tamponade or other secondary complications. 36 patients were successfully occluded (success rate 92.3%). There were 1 case of occlude displacement (2.6%), 1 case of residual shunt (2.6%), and 1 case of acute hemolysis (2.6%). There were 10 cases of perioperative mild aortic regurgitation (25.6%), In 2 cases (5.1%), the aortic regurgitation flow increased from mild to moderate after the occluder was placed during the operation, and surgical repair was performed after the intervention was terminated. There were 8 cases of Arrhythmia (20.5%). 2 cases of severe aortic valve prolapse with large defects requiring surgical intervention were found during intraoperative left ventricular angiography (5.1%). 7 cases (17.9%) of combined mild aortic regurgitation were found during follow-up, among which there were 2 cases (5.1%) were new-onset mild aortic regurgitation, and 2 cases (5.1%) of arrhythmia with incomplete right bundle branch block and premature atrial contractions. Post interventional occlusion treatment, the mid-to-long term follow-up showed no significant increase in aortic regurgitation , and the occurrence of arrhythmia was significantly reduced compared to the perioperative period (P<0.05). **Conclusion** Transcatheter interventional treatment of IVSD<8 mm features small incision, high success rate, low complication rate post treatment and during mid-to-long term follow-up, especially the incidence of increased aortic regurgitation and severe arrhythmia are low, mid-to-long term follow-up observation showed good patient outcome.

Key words: intercristal ventricular septal defect；transcatheter intervention；complication

嵴内型室间隔缺损(intercristal ventricular septal defect, IVSD)是位于右室流出道室上嵴内的室间隔缺损(ventricular septal defect, VSD),属于漏斗部 VSD 的一种分型,占 VSD5%~29%[1~3],其开口在右室流出道的肌性缺损,缺损位于室上嵴结构之内,四周均为肌肉缘。缺损的上缘是由肌性流出道间隔和独立的肺动脉下漏斗部共同组成的肌肉桥,将肺动脉瓣环与主动脉瓣的右冠叶隔开,其左心室面缺损上缘紧邻主动脉根部。由于 IVSD 的位置偏左、偏上及毗邻主动脉瓣,给 IVSD 的经导管封堵治疗带来一定的操作困难和治疗不确定因素[4~6]。回顾我中心 2012 年 1 月至 2020 年 12 月的 IVSD 患者,应用国产偏心型及对称型 VSD 封堵器进行介入治疗,具有封堵效果好、创伤小、并发症发生低等优势[7,8],但因 IVSD 占全部 VSD 患者仅 7.2%,对其封堵的经验仍较少,中远期随访介入治疗后的效果和安全性资料缺乏。故本中心对既往诊断为 IVSD 患者封堵治疗的体会及中远期随访结果进行回顾性分析。

1 对象和方法

1.1 对象 回顾性分析从 2012 年 1 月至 2020 年 12 月在本院门诊和(或)住院患者进行经胸超声心动图(transthoracic echocardiography, TTE)确诊为 IVSD, IVSD 的 TTE 判断标准为[3,9,10]:大血管短轴观室间隔回声失落或其分流束位于 11 点半-1 点之间;大血管短轴观缺损左上缘与肺动脉后瓣根部尚有距离;胸骨旁左室长轴观缺损或其分流束上缘紧邻主动脉右瓣根部。经术前超声评估可行经导管封堵 VSD,所有患者或其亲属术前均签署手术知情同意书。

术前超声纳入标准:(1)IVSD 缺损直径 ≤ 8 mm,儿童一般应 ≤ 7 mm;(2)缺损残端距肺动脉瓣距离要 2 mm 以上;(3)缺损残端距主动脉右冠瓣和左冠瓣交界或右冠瓣和无冠瓣交界的距离 1 mm 以上;(4)左心室应有不同程度的扩大;(5)轻度主动脉瓣脱垂不并发主动脉瓣返流或有非病理性主动脉瓣返流。排除标准:(1)IVSD 并发严重肺动脉高压和右向左分流而有发绀者;(2)IVSD 局部结构不适合进行介入治疗或缺损过大者。

1.2　超声心动图　采用 GE-ViVid-E9 型彩色多普勒超声显像仪(美国通用电气公司), TTE 探头频率为(2 ~ 4) MHz。所有患者术前均先行常规 TTE 检查。术后 1 周内为围手术期观察, 随访时间为术后 1、3、6、12 个月以及之后每一年, 所有患者随访时间至少达 5 年为观察终点, 均使用 TTE, 观察封堵器形态、位置是否良好, 有无残余分流, 有无心包积液, 封堵器有无影响心脏瓣膜功能等。

1.3　手术操作　小儿采取静脉复合麻醉, 成人常规 2% 利多卡因局麻, 穿刺股动脉和股静脉, 猪尾导管放入左室后, 采用造影角度左前斜 60° ~ 90°、头位 20° ~ 30°的体位或右前斜 35° ~ 45°左心室造影, 及升主动脉造影。造影时可见造影剂自主动脉右冠窦下方直接喷入肺动脉瓣下区, 肺动脉主干迅速显影。常规建立股动脉-VSD-股静脉轨道, 将输送长鞘沿股静脉侧导丝放入, 通过室缺放到左室心尖部, 回撤传送长鞘将封堵器的左室盘打开, 继续回撤传送鞘打开腰部和右室盘。因 IVSD 紧邻主动脉, 操作过程中传送鞘管不易压入左心室, 鞘管易退回右心室, 同时因会使用偏心型封堵器, 需要调整方向, 封堵器不能在主动脉瓣上释放, 故压送输送鞘管选择前端有弯曲的、柔软输送鞘, 或更换较小输送鞘管等可使得操作容易完成。若应用偏心型封堵器, 需保证封堵器长边指向心尖部, 短边指向主动脉瓣。操作过程中保证鞘管在左室内有一定的长度, 鞘管大小与封堵器型号匹配, 便于封堵器顺利回收。为保证封堵器零边朝上, 在体外通过负载短鞘插入长鞘内时控制长边的方向, 此时确保长边向下指向时钟 5-7 点, 若不成功可通过回收再反复调整以获得准确定位, 可应用止血钳钳夹输送钢缆来确保封堵器进入长鞘时方向的可控。使封堵器左盘面紧贴室缺的左心室侧, 不宜过度用力, 有阻力时固定钢缆回撤输送鞘管, 送出右室盘面。若封堵器稳定, 大小合适, 行左心室造影和升主动脉根部造影, 确定疗效和对主动脉瓣的影响。经胸心动超声检查确认封堵器的位置以及对主动脉瓣、肺动脉瓣、三尖瓣的影响。如无室间隔分流及主动脉瓣返流, 可释放封堵器。

1.4　封堵器选择　左心室造影虽然可以清楚显示缺损的位置、缺损与主动脉瓣的关系, 但亦不能准确测量缺损大小。造影的结果不能反映 VSD 的实际大小, 需要根据超声检查结果综合判断[2, 3, 11, 12]。若缺损 3 mm 以下, 选择封堵器腰部直径比缺损直径大(2 ~ 3)mm, 若缺损(4 ~ 7) mm, 选择封堵器直径比缺损直径大(3 ~ 5) mm。封堵器包括零边偏心 VSD 封堵器(上海形状记忆合金材料有限公司生产)、对称型 VSD 封堵器(上海形状记忆合金材料有限公司生产)。VSD 缺损上缘距主动脉右冠瓣距离 (0 ~ 2) mm, 选择国产零边偏心 VSD 封堵器; VSD 缺损上缘距主动脉右冠瓣距离大于 2 mm, 选择国产对称型 VSD 封堵器。也可根据输送鞘管通过判断 VSD 损口大小, 若 7F 鞘管不易通过, 提示小室缺, 应用(3 ~ 5)mm 封堵器即可, 若缺损 7F 鞘管容易通过, 提示缺损相对较大, 可以结合超声测量直径选择合适封堵器。

1.5　围手术期处置　术后穿刺处应用局部加压包扎或血管封堵器行止血、包扎, 右下肢制动小儿(12 ~ 14) h, 成人(16 ~ 18) h, 口服阿司匹林(3 ~ 5) mg·(kg·d) 共 6 个月; 所有患者都在术后第(5~7)d 出院。术后每日复查心电图, 术后第二天复查超声心动图, 必要时出院前再复查超声心动图。

1.6　观察指标及随访　主要观察封堵器形态位置, 封堵器引起的主动脉瓣、三尖瓣返流量; 术后残余分流、房室或束支传导阻滞、溶血; 封堵器相关血栓形成等。将遗留严重功能障碍及需要经介入或外科手术处理的并发症定义为主要并发症, 包括死亡、心包填塞、封堵器移位、需要置入永久性起搏器和主动脉瓣重度返流需要外科手术。将其余并发症定义为次要并发症, 包括术后主动脉、肺动脉瓣轻度返流、感染性心内膜炎、封堵器相关血栓、心律不齐或无需干预的传导阻滞、溶血和血管通路并发症。术后 1 周内为围手术期观察, 随访时间为术后 1、3、6、12 个月以及之后每一年, 所有患者随访时间至少达 5 年为观察终点, 采用门诊和(或)病房复查、当地医院检查资料传真、电话、邮寄等方式。封堵器形态位置、瓣膜返流、残余分流、封堵器相关血栓通过 TTE 证实, 房室传导阻滞、束支传导阻滞通过心电图确定, 溶血、感染性心内膜炎通过临床症状及实验室检查确定。超声心动图彩色多普勒测量封堵器残余分流血流宽度 ≤ 2 mm 定义为少量残余分流, 血流宽度(2 ~ 4) mm 为中量残余分流, 血流宽度>4 mm 为大量残余分流。主要在大动脉短轴切面及心尖五腔心切面观察。主动脉瓣返流标准: 轻度主动脉瓣返流: 返流束面积与左心室面积的比例(JA/LVDA) <0.07; 中度返流为 JA/LVDA = (0.08 ~ 0.20); 重度返流为 JA/LVDA>0.20, 主要在心尖五腔心切面和左室长轴切面观察[3]。

1.7　统计学处理　所有数据采用 SPSS(version 23.0)软件进行统计分析。计量资料以均数 ± 标准差来表示; 计数资料采用率(%)或构成比表示; 计量数据的比较通过 χ^2检验分析或者 Fisher 确切概率法。$P<0.05$ 差别有统计学意义。

2 结果

2.1 患者基线特征 我中心2012年1月至2020年12月VSD患者共570例,男性252例(44.2%),女性318例(55.8%),年龄(20.7±17.0)岁,按VSD解剖分类分布,膜周部VSD487例(85.4%,487/570),漏斗型VSD45例(7.9%),肌部VSD15例(2.6%),VSD修补术后残余漏23例(4.1%)。回顾分析收集39例IVSD患者,男性17例(43.6%),女性22例(56.4%),年龄(25.3±14.2)岁。

2.2 手术结果 39例患者中共36例手术成功(92.3%),术后听诊心脏杂音消失,左室造影无左向右分流。术前TTE测量缺损直径(2~8)mm,平均(4.9±1.6)mm,封堵器直径(5~14)mm,平均(10.3±2.3)mm,术中左室造影估测缺损直径(1.5~9)mm,平均(5.3±2.1)mm,缺损上缘距主动脉瓣(0~3)mm,平均(1.8±0.5)mm,缺损上缘距肺动脉瓣(3~8)mm,平均(5.7±1.4)mm。未成功患者中2例因左室造影后发现主动脉瓣脱垂,缺损过大,置入封堵器影响主动脉瓣中至重度返流而未行导管封堵,转外科手术治疗,1例因术中左心室造影后发现缺损细小,导管导丝无法通过未成功。患者平均手术时间为(47.8±18.2)min,平均放射时间为(14.2±6.5)min。16例(44.4%)采用零边偏心VSD封堵器,20例(55.6%)采用对称型VSD封堵器。患者住院天数(4~21)d,平均(7.8±3.4)d,见表1。

表1 经导管封堵IVSD患者基线资料 (n=39)

项目	数值
女(%)	22(56.4)
男(%)	17(43.6)
年龄(岁)	25.3±14.2
年龄组比例(%)	
3-15	11(28.2)
16-30	18(46.2)
>31	10(25.6)
BMI(kg/m^2)	21.5±3.0
手术时间(min)	47.8±18.2
射线时间(min)	14.2±6.5
肺动脉收缩压(mmHg)	41.6±16.9
肺动脉舒张压(mmHg)	9.2±4.7
肺动脉平均压(mmHg)	18.7±5.0
缺损大小(mm)	4.9±1.6
封堵器大小(mm)	10.3±2.3
轻度主动脉瓣返流	12(30.8)
住院时间	7.8±3.4
距离主动脉距离	
>2 mm(%)	21(53.8)
≤2 mm(%)	18(46.2)

表中计数资料均为例数(%)

BMI:体质量指数,1mmHg=0.133 kPa

2.3 并发症及随访 所有患者均完善围手术期及随访期间资料。围手术期为手术至术后1周内;随访时间(36~60)个月,平均(47.4±15.6)个月,随访资料包括临床症状记录、查体、心电图、超声心动图及胸部X线片。围手术期及随访期内,所有患者均无死亡、需要置入永久性起搏器的房室传导阻滞和心包填塞等主要并发症,无主动脉脉瓣及肺动脉瓣功能影响,均无感染性心内膜炎及封堵器相关血栓。术后1例出现残余分流,术前TTE测量缺损(6~7)mm(图1、2),术中左室造影测量缺损为(7~9)mm,置入14 mm对称型封堵器(图3),术后及出院前TTE检查时发现封堵器下方1.5 mm室水平左向右分流(图4),分流束面积1.6 cm^2,最大分流速度为413 cm/s,术后患者并发溶血2 d,术后1个月随访时TTE发现残余分流消失。1例术后1月随访时即发现封堵器移位,该例患者术前及术中TTE及左室造影缺损(4~5)mm,第一次选8 mm封堵器封堵,释放封堵器左盘即拉入右室,第二次选12 mm零边偏心型封堵器,封堵良好,无分流,释放后腰径8.2 mm。术后1月时发现大动脉短轴观封堵器近肺动脉侧一侧向右室移位,封堵器移位侧与室间隔之间出现3 mm缝隙,彩色多普勒检查室水平左向右分流,分流束面积2.5 cm^2,最大分流速度410 cm/s。术后1年时残余分流面积减少为1.8 cm^2,最大分流速度326 cm/s。术后3年残余分流减少为1.2 cm^2,术后第5年门诊随访时残余分流量较前无变化,最大分流速度为282 cm/s,见表2。

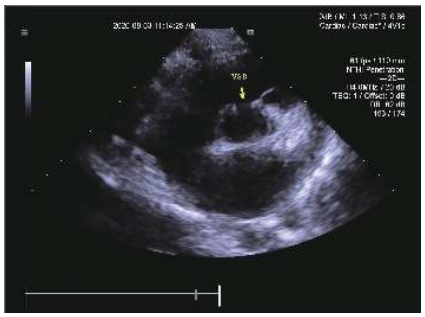

图1 TTE提示大血管短轴切面IVSD(黄色箭头)

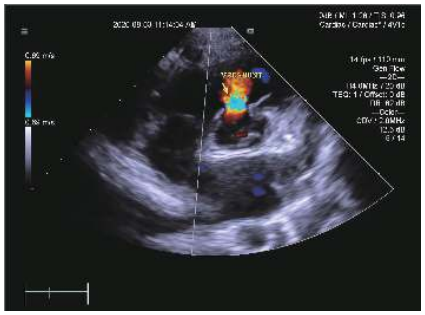

图2 TTE提示VSD处左向右分流(黄色箭头)

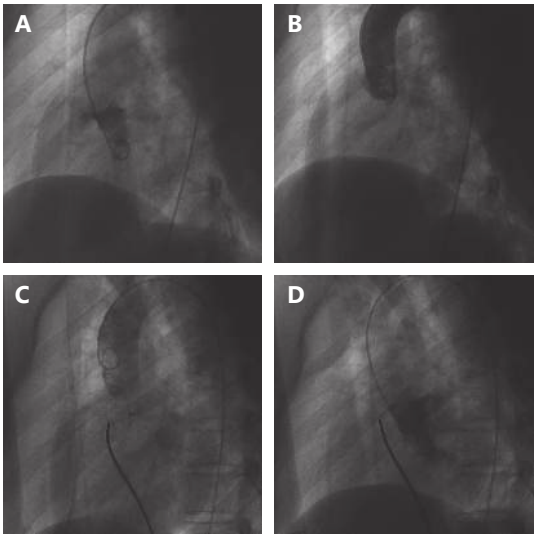

图 3　IVSD 经导管介入封堵手术过程
A: 体位左前斜 57°加头位 20°左心室造影左室至右室造影剂分流束; B: 同体位升主动脉造影见主动脉瓣右冠瓣轻度脱垂, 未见主动脉瓣返流; C: 置入 14 mm 对称型 VSD 封堵器后左心室造影无明显室水平左向右造影剂分流; D: 置入封堵器后升主动脉造影未见主动脉瓣返流。

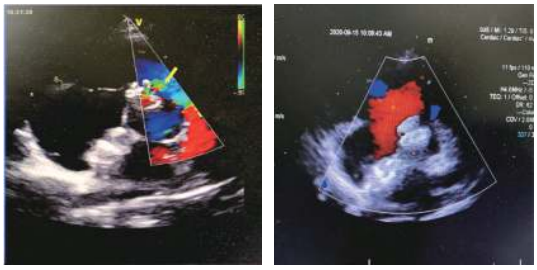

图 4　经导管封堵 IVSD 术后
A: 24hTTE 提示封堵器下方室水平左向右分流, 彩色多普勒血流束宽度 1.5 mm（黄色箭头）; B: 1 月 TTE 提示未见封堵器处室水平左向右分流。

表 2　经导管封堵 IVSD 并发症　　(n = 39)

并发症	数值
主要并发症	3(7.7%)
死亡	0
心包填塞	0
需要植入永久性起搏器的房室传导阻滞	0
封堵器移位	1(2.6%)
主动脉瓣返流增多需外科手术	2(5.1%)
次要并发症	14(35.9%)
术后残余分流	1(2.6%)
术后新发主动脉瓣轻度返流	2(5.1%)
术后传导阻滞	5(12.8%)
术后溶血	1(2.6%)
穿刺部位假性动脉瘤或股动静脉瘘	2(5.1%)
心律失常	3(7.7%)

围手术期结果: 术后即刻至术后 1 周内并发轻度主动脉瓣返流患者 10 例(25.6%), 无主动脉瓣返流 27 例(69.2%), 2 例(5.1%)因术中左室造影发现主动脉瓣脱垂, 置入封堵器后引起中度以上主动脉瓣返流而终止手术。术后 1 周内心律失常发生 8 例(20.5%), 其中 2 例(5.1%)术后 48 h 左右出现完全性右束支传导阻滞, 2 例(5.1%)间歇性交界性心律, 3 例(7.7%)不完全性右束支传导阻滞, 1 例(2.6%)窦性心律不齐及心动过速。患者无症状, 给予地塞米松(5 ~ 10) mg/d 静脉注射, 连用(3 ~ 5)d 后传导阻滞消失。

随访期间结果: 随访期并发轻度主动脉瓣返流患者 7 例(17.9%), 其中 2 例(5.1%)为新发轻度主动脉瓣关闭不全, 5 例随访期间主动脉瓣返流减少至消失。无中度以上的主动脉瓣返流出现。2 例(5.1%)出现不完全性右束支传导阻滞及房性早搏, 上述心律失常无新发病例。介入封堵手术以后中远期随访主动脉瓣返流无明显增加; 心律失常发生明显减少, 与围手术期有差别。(P<0.05), 见表 3。

表 3　IVSD 介入治疗术后与随访期间情况对比（n = 39）

观察指标	术后1周	随访期间
主动脉瓣返流	10(25.6)	7(17.9)
心律失常	8(20.5)	2(5.1)[a]

表中计数资料均为例数(%), 与术后1周比较, [a]P<0.05

3　讨论

漏斗型 VSD 位于室上嵴的左侧与肺动脉瓣膜之间, 分为 IVSD 和干下型 VSD(SVSD)。IVSD 是开口在右心室流出道的肌性缺损, 缺损位于室上嵴结构之内, 四周均为肌肉缘。缺损的上缘由肌性流出道间隔和独立的肺动脉下漏斗部共同组成的肌肉桥将肺动脉瓣环与主动脉瓣右冠瓣瓣叶隔开, 右冠瓣叶附着在左心室表面, 封堵治疗后有较好的稳固性, 缺损与肺动脉瓣间有(2~3) mm 以上的组织, 若选择合适的封堵器有可能不影响主动脉瓣的启闭, 故封堵较小的 IVSD 成功率高[7、8]。对于 SVSD, 缺损上缘缺少肌肉组织、仅由肺动脉瓣环构成, 缺损位于主动脉右冠瓣的左侧缘, 最高可达右冠瓣与左冠瓣交界处, 缺损上缘仅是一纤维组织缘将主动脉与肺动脉瓣隔开, 封堵器有可能在缺损上缘即肺动脉瓣处撕裂导致封堵器脱落, 目前仍认为封堵治疗稳固性差, 会影响主动脉瓣启闭, 故不适宜封堵治疗。

回顾本中心 9 年间的 570 例 VSD 患者, 其中膜周部 VSD487 例(85.4%, 487/570), 漏斗型 VSD45 例(7.9%), 肌部 VSD15 例(2.6%), VSD 修补术后残余漏 23 例(4.1%)。漏斗型 VSD 国外文献报告 VSD 占 5%~7% 左右, 在我国和日本约占 29% 左右, 男性

明显多于女性[2]。本中心筛选出适合行介入手术治疗的 VSD 中漏斗型 VSD 所占比例较低,与国外文献报道类似,但与报道我国和日本比例约 29% 相比较低,与术前 TTE 筛查时,筛选出可行导管封堵的 IVSD,而将缺损直径大于 8 mm 的 IVSD,以及确定诊断 SVSD 患者排除在介入手术禁忌中,缺失此部分患者数据统计。亦可能与术前 TTE 筛查时,在超声大血管短轴切面上将部分接近 11 点半的缺损较低位置的 IVSD 界定为膜周部 VSD,故所统计 IVSD 的患者比例比实际要低。

39 例 IVSD 患者中有 2 例术前 TTE 测量右室面大小(3 ~ 5) mm,实际术中压鞘后行左心室造影发现缺损大小在(8 ~ 15) mm,由于主动脉瓣膜遮挡低估缺损大小,实际缺损较大,置入封堵器后主动脉瓣返流达中度至重度,转外科手术治疗。1 例 TTE 测量右室面缺损大小(1.5 ~ 2.0)mm,左心室造影后发现只有 1.0 mm,5F 鞘管无法通过,因缺损细小未处理。TTE 可以从多切面多角度观察 IVSD,提供缺损大小,及与主动脉瓣及肺动脉瓣的位置关系,但对于多数 IVSD 由于主动脉瓣膜或多或少遮挡缺损口,易造成对缺损口大小的低估,应采用二维超声心动图与彩色多普勒血流图多切面多角度测量其最大径。IVSD 位置靠后,不同于膜周部 VSD,常规造影角度不能显示分流口及大小。采用左前斜 60° ~ 90°、头位 20° ~ 30°的体位或右前斜 35° ~ 45°左心室造影,虽然可以清楚显示缺损的位置,缺损与主动脉瓣的关系,但亦不能准确测量缺损的大小。一般可采取建立轨道后放置较粗大的鞘管再行左心室造影,由于鞘管托起主动脉瓣,可以较好反映 VSD 的大小。也可根据输送鞘管通过判断 VSD 口大小,若 7F 鞘管不易通过,提示小室缺,若缺损 7F 鞘管容易通过,提示缺损相对较大,可以结合超声测量值共同判断。

既往被认为并发主动脉瓣返流的 IVSD 患者不能进行导管封堵[13 ~ 17],但随着介入技术及 VSD 封堵器的发展,并发轻度主动脉瓣返流的 IVSD 患者可以安全、高效、低成本地实施封堵手术[18 ~ 20]。文献报道过 VSD 外科修补术后主动脉瓣返流发生率为 0% ~ 6.5%[21 ~ 22],而我中心进行封堵治疗的 39 例患者中,围手术期并发轻度主动脉瓣返流患者 10 例(25.6%),2 例(5.1%)术中置入封堵器后即出现主动脉瓣返流量由轻度增加至中度以上,终止介入后行外科修复手术。随访期间并发轻度主动脉瓣返流患者 7 例(17.9%),其中 2 例(5.1%)为新发轻度主动脉瓣关闭不全,5 例随访期间主动脉瓣返流减少至消失。无中度以上的主动脉瓣返流出现。介入封堵手术以后中远期随访主动脉瓣返流无明显增加。在我们的研究中出现封堵器相关中度以上主动脉瓣返流的发生率为(5.1%),可能与主动脉瓣脱垂、缺损大小有关,由于主动脉瓣脱垂,无法准确估计缺损大小、位置及主动脉瓣进入缺损处,封堵器左室侧较大的盘面影响右冠状动脉瓣,从而导致主动脉瓣返流。

39 例患者中 36 例介入封堵手术成功(92.3%,36/39),16 例采用国产零边偏心 VSD 封堵器(上海),20 例采用国产对称型 VSD 封堵器(上海)。国产零边偏心型 VSD 封堵器的基本结构与对称型 VSD 封堵器相同,封堵器腰部长 2 mm,腰部直径自(4 ~ 16) mm,两盘片的边缘呈不对成型,左室侧盘片上缘边缘为 0 mm,下缘为 6 mm,右心室侧的盘片比腰部直径大 2 mm,每一型号相差 1 mm。在缺损上缘与主动脉瓣之间距离为(0 ~ 2)mm 患者中宜选择偏心型封堵器,因偏心型封堵器结构特点,左室侧盘上缘紧贴主动脉瓣缘,不影响主动脉瓣功能,下缘长度 6 mm,使得封堵器能够牢固贴合缺损口,不易出现移位。封堵治疗成功的关键是正确放置封堵器,即保证将封堵器的零边指向主动脉瓣,封堵器长边指向心尖。封堵器放置后紧贴主动脉瓣的根部,释放前应在主动脉瓣上行主动脉造影,观察是否并发主动脉瓣关闭不全,如无主动脉瓣关闭不全,同时做术中 TTE 检查及左心室造影,无左向右分流,主动脉瓣无返流或返流无增加,即可释放封堵器。术后随访均无主动脉瓣返流增加。长期随访无主动脉瓣穿孔发生,可能与主动脉瓣关闭时主动脉瓣呈圆弧状,瓣膜根部与主动脉之间存在一个弧形三角间隙,瓣膜与封堵器之间有血液填充起润滑作用,经过 3 个月以上封堵器表面内皮化完全,长期零边侧与主动脉瓣根部的摩擦致损伤可能性更小[6]。并发轻度主动脉瓣返流的患者并非全部需要选择偏心型封堵器,我中心实际应用对称型封堵器相比偏心型 VSD 封堵器比例要高,20 例 IVSD 选择对称型封堵器,其中 2 例术后出现轻度主动脉瓣返流,主要是考虑当缺损上缘距主动脉瓣 2 mm 以上,采用对称型 VSD 封堵器更为简便,因相较偏心型封堵器对置入时需要零边紧贴主动脉瓣侧的难操作性,选择对称型封堵器可减少操作难度,缩短手术时间[23]。根据缺损选择封堵器时较平时略偏大(1 ~ 2) mm,使封堵器腰部略鼓,左右室盘片边缘因腰部向外鼓而牵拉呈弧度,可在实际上缩短伞盘片边缘 2 mm 的长度,减少对主动脉瓣的影响。IVSD 介入封堵手术以后中远期随访亦证明对主动脉瓣返流无影响,与选择

合适对称型封堵器有关。

影响 VSD 封堵手术成功常见因素还有心律失常 (76.5%)。最常见的心律失常是束支传导阻滞及交界性心动过速，术后 48 h 多见，完全房室传导阻滞是一种严重的并发症，多发生在(0.23-5)% 膜周 VSD 患者[24~27]。IVSD 的位置远离希氏束，故术后很少出现室内传导阻滞或房室传导阻滞，我中心 IVSD 术后 1 周内心律失常发生 8 例(20.5%)，2 例间歇性交界心律和传导阻滞的患者，封堵器大小为 14 mm 对称型及 12 mm 偏心型，考虑与封堵器偏大有关。给予糖皮质激素后心电图恢复正常，一般术后基本可以不用常规给予地塞米松减轻水肿治疗。随访期 2 例(5.1%)出现不完全性右束支传导阻滞及房性早搏，随访期心律失常发生较术后 1 周内明显减少 (P<0.05)。

IVSD 经导管封堵治疗在长期随访观察中发现，这类型漏斗型 VSD 当缺损直径 ≤ 8 mm 时，介入治疗是安全、简便、有效的，术后及中远期并发症较少，尤其是中度以上主动脉瓣返流及严重心律失常发生率低，中远期疗效随访观察结果良好。但需要注意的是封堵疗效取决于 TTE 结合影像准确判断缺损位置、大小、形态、与周边瓣膜关系，以及选择合适封堵器。但当缺损直径大于 8 mm 时，术后出现残余分流及封堵器移位的风险增加，需要术前充分评估。但本回顾性分析是一项单中心研究，受限于可观察患者数量较少，因此需要进行更大规模的中远期随访来评估其充分性和实用性。

参考文献:

[1] 秦永文. 室间隔缺损介入治疗与影像学图解[M]. 上海: 上海科学技术出版社, 2006.143–152.

[2] 张玉顺, 尹传贵, 朱鲜阳, 等. 结构性心脏病介入治疗新进展[M]. 西安: 世界图书出版公司, 2008.318–324.

[3] 张玉顺, 朱鲜阳, 张 军, 等. 先天性心脏病介入治疗与超声诊断进展[M]. 西安: 世界图书出版公司, 2005.207–209.

[4] Anzai T, Iijima T, Yoshida I, *et al*. The natural history and timing of the radical operation for subpulmonic ventricular septal defects[J]. *Jpn J Surg*, 1991, 21(5): 487 – 493.

[5] Griffin ML, Sullivan ID, Anderson RH, *et al*. Doubly committed subarterial ventricular septal defect: new morphological criteria with echocardiographic and angiocardiographic correlation[J]. *Br Heart J*, 1988, 59(4): 474 – 479.

[6] 秦永文, 赵仙先, 吴 弘, 等. 嵴内型和肺动脉瓣下型室间隔缺损的经导管封堵治疗[J]. 介入放射学杂志, 2004, 13(6): 486 – 490.

[7] Zhou D, Pan W, Guan L, *et al*. Transcatheter closure of perimembranous and intracristal ventricular septal defects with the SHSMA occluder[J]. *Catheter Cardiovasc Interv*, 2012, 79(4): 666 – 674.

[8] Gu M, You X, Zhao X, *et al*. Transcatheter device closure of intracristal ventricular septal defects[J]. *Am J Cardiol*, 2011, 107(1): 110 – 113.

[9] Mori K, Matsuoka S, Tatara K, *et al*. Echocardiographic evaluation of the development of aortic valve prolapse in supracristal ventricular septal defect[J]. *Eur J Pediatr*, 1995, 154(3): 176 – 181.

[10] Leung MP, Chau KT, Chiu C, *et al*. Intraoperative TEE assessment of ventricular septal defect with aortic regurgitation[J]. *Ann Thorac Surg*, 1996, 61(3): 854 – 860.

[11] Qin Y, Chen J, Zhao X, *et al*. Transcatheter closure of perimembranous ventricular septal defect using a modified double-disk occluder[J]. *Am J Cardiol*, 2008, 101(12): 1781 – 1786.

[12] Hijazi ZM, Hakim F, Haweleh AA, *et al*. Catheter closure of perimembranous ventricular septal defects using the new Amplatzer membranous VSD occluder: initial clinical experience[J]. *Catheter Cardiovasc Interv*, 2002, 56(4): 508 – 515.

[13] Tohyama K, Satomi G, Momma K. Aortic valve prolapse and aortic regurgitation associated with subpulmonic ventricular septal defect[J]. *Am J Cardiol*, 1997, 79(9): 1285 – 1289.

[14] Sim EK, Grignani RT, Wong ML, *et al*. Influence of surgery on aortic regurgitation in doubly committed subarterial ventricular septal defect[J]. *Am J Cardiol*, 1999, 84(12): 1445 – 1448, A8.

[15] Eroğlu AG, Oztunç F, Saltik L, *et al*. Aortic valve prolapse and aortic regurgitation in patients with ventricular septal defect[J]. *Pediatr Cardiol*, 2003, 24(1): 36 – 39.

[16] Komai H, Naito Y, Fujiwara K, *et al*. Surgical strategy for doubly committed subarterial ventricular septal defect with aortic cusp prolapse[J]. *Ann Thorac Surg*, 1997, 64(4): 1146 – 1149.

[17] Momma K, Toyama K, Takao A, *et al*. Natural history of subarterial infundibular ventricular septal defect[J]. *Am Heart J*, 1984, 108(5): 1312 – 1317.

[18] Xu XD, Liu SX, Liu X, *et al*. Percutaneous closure of postinfarct muscular ventricular septal defects: a multicenter study in China[J]. *J Cardiol*, 2014, 64(4): 285 – 289.

[19] Komar M, Przewłocki T, Olszowska M, *et al*. Conduction abnormality and arrhythmia after transcatheter closure of atrial septal defect[J]. *Circ J*, 2014, 78(10): 2415 – 2421.

[20] Musto C, Cifarelli A, Fiorilli R, *et al*. Comparison between the new Gore septal and Amplatzer devices for transcatheter closure of patent foramen ovale. Short-and mid-term clinical and echocardiographic outcomes[J]. *Circ J*, 2013, 77(12): 2922 – 2927.

[21] Ge JJ, Shi XG, Zhou RY, *et al*. Ventricular septal defect closure in right coronary cusp prolapse and aortic regurgitation complicating VSD in the outlet septum: which treatment is most appropriate?[J]. *Heart Lung Circ*, 2006, 15(3): 168 – 171.

[22] Hisatomi K, Taira A, Moriyama Y. Is direct closure dangerous for treatment of doubly committed subarterial ventricular septal defect?[J]. *Ann Thorac Surg*, 1999, 67(3): 756 – 758.

[23] 许美珍, 罗来树, 李 颐, 等. 嵴内型室间隔缺损介入封堵术中对称型封堵器的临床应用[J]. 介入放射学杂志, 2014, 23(8): 663 – 666.

[24] Chessa M, Butera G, Negura D, *et al*. Transcatheter closure of congenital ventricular septal defects in adult: mid-term results and complications[J]. *Int J Cardiol*, 2009, 133(1): 70 – 73.

[25] Cheng X, Jiang S, Gong J, *et al*. Comparison of results and complications of surgical and Amplatzer device closure of perimembranous ventricular septal defects[J]. *Int J Cardiol*, 2007, 120(1): 28 – 31.

[26] Zuo J, Xie J, Yi W, *et al*. Results of transcatheter closure of perimembranous ventricular septal defect[J]. *Am J Cardiol*, 2010, 106(7): 1034 – 1037.

[27] Li P, Zhao XX, Zheng X, *et al*. Arrhythmias after transcatheter closure of perimembranous ventricular septal defects with a modified double-disk occluder: early and long-term results[J]. *Heart Vessels*, 2012, 27(4): 405 – 410.

(收稿日期: 2021-05-30; 接受日期: 2021-08-11)